

# Les membres inférieurs

## 1- Introduction

Les membres inférieurs jouent le rôle de fondation dans la biomécanique des postures de yoga, particulièrement en ce qui concerne les postures nécessitant de l'ancrage, de la stabilité et de la force. Une compréhension précise de leur anatomie des hanches jusqu'aux orteils permet d'optimiser la pratique et l'enseignement, tout en utilisant un langage clair, accessible et anatomiquement juste.

## A retenir

- Les membres inférieurs incluent les hanches, les cuisses, les genoux, les jambes (entre genou et cheville), les chevilles et les pieds
- Ils sont activés pour l'ancrage, la stabilité et la puissance dans les postures, en particulier debout
- L'appui au sol via les jambes est une source majeure de force dans les postures
- Le langage courant peut être imprécis : en anatomie, la "jambe" ne concerne que la zone entre le genou et la cheville
- Utiliser un vocabulaire anatomique juste et accessible est fondamental pour transmettre efficacement

## Sur le tapis ...

- Insister sur l'importance de la stabilité à travers l'appui des membres inférieurs dans les postures
- Préciser le vocabulaire anatomique lors de l'enseignement sans alourdir le discours : adapter le niveau de détail selon les élèves
- Analyser les postures debout sous l'angle de l'ancrage et de la poussée au sol
- Apprendre à connecter les hanches aux orteils dans l'idée de la transmission de contraintes mécaniques dans tous les membres inférieurs
- Encourager les élèves à prendre conscience de leurs points d'appui et à développer leur proprioception dans les jambes et les pieds

# 1-Articulation de la hanche

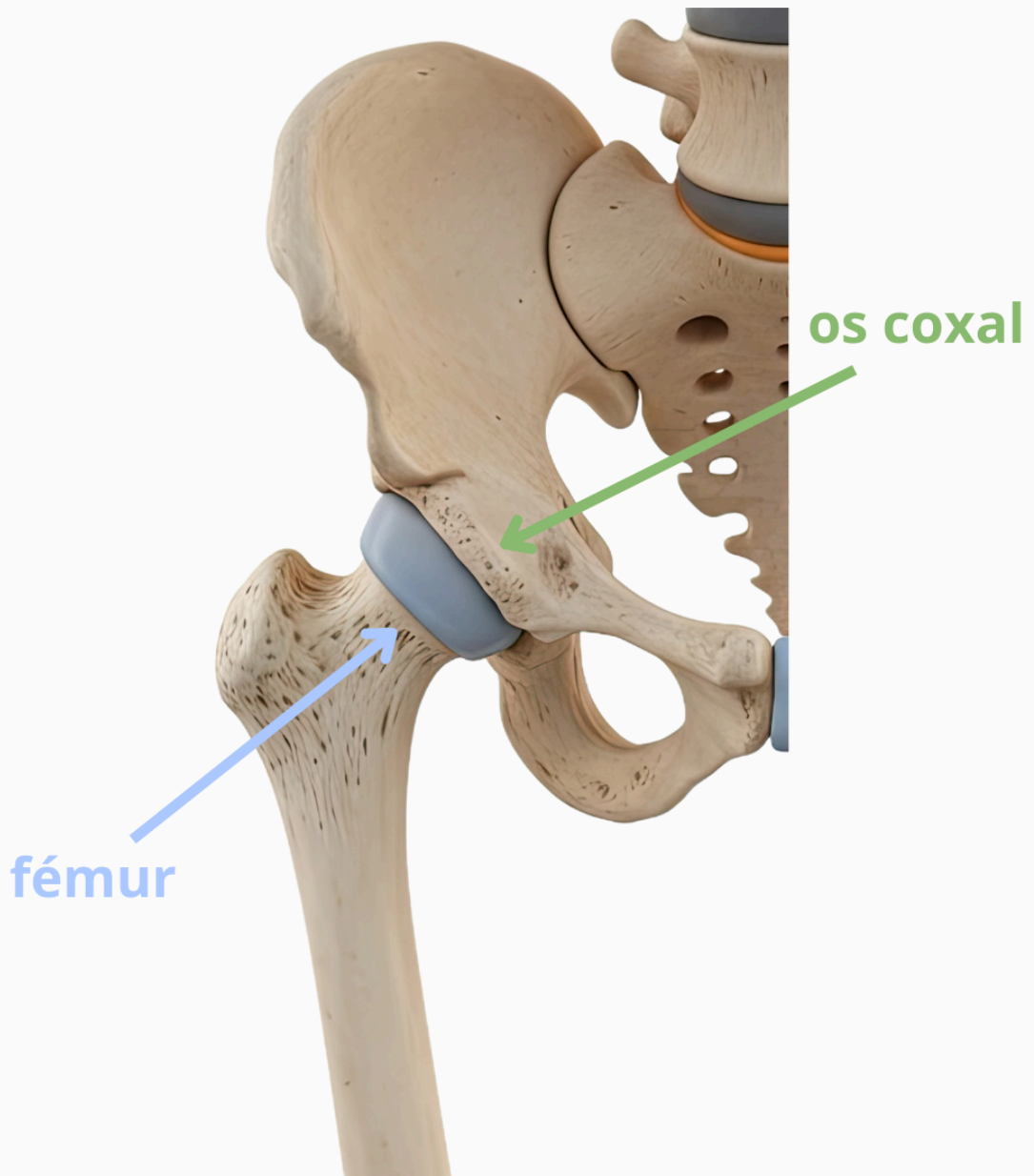
L'articulation de la hanche appelée coxo-fémorale, assure la jonction entre le fémur et le bassin au niveau de l'acétabulum. Elle permet une grande variété de mouvements dans les trois plans de l'espace : sagittal (flexion/extension), frontal (abduction/adduction) et horizontal (rotations internes/externes). L'amplitude et la précision de ces mouvements dépendent à la fois de la structure osseuse et de l'activation musculaire ciblée.

## A retenir

- L'articulation de la hanche se situe au niveau du pli de l'aîne, plus bas que les crêtes iliaques communément désignées comme "les hanches"
- Elle permet des mouvements dans les trois plans : sagittal (flexion/extension), frontal (abduction/adduction) et horizontal (rotations)
- Chaque plan de mouvement s'accompagne d'un axe perpendiculaire : latéral (flexion/extension), antéro-postérieur (abduction/adduction), vertical (rotations)
- Le bassin et le fémur forment une articulation sphéroïde (tête fémorale et acétabulum) permettant une grande mobilité, mais nécessitant aussi de la stabilité
- L'anatomie individuelle (forme du col fémoral, profondeur de l'acétabulum) influence la mobilité et la pratique

## Sur le tapis...

- Insister sur la localisation anatomiquement correcte de l'articulation de la hanche pour guider les placements et l'engagement corporel
- Utiliser des indications précises sur les plans/mouvements pour affiner la conscience corporelle (ex. : flexion en plan sagittal, abduction en plan frontal)
- Proposer des postures statiques ou dynamiques pour explorer chaque type de mouvement de hanche, isolément puis en mouvement combinés (ex. : guerrier 3, arbre, aigle)
- Encourager l'auto-observation pour repérer la différence entre amplitude passive et engagement actif
- Ajuster la pratique selon les variations anatomiques, en favorisant un alignement neutre du bassin et une activation équilibrée des muscles



articulation coxo fémorale

marie  
lecuyer

## 2-Muscles de la hanche

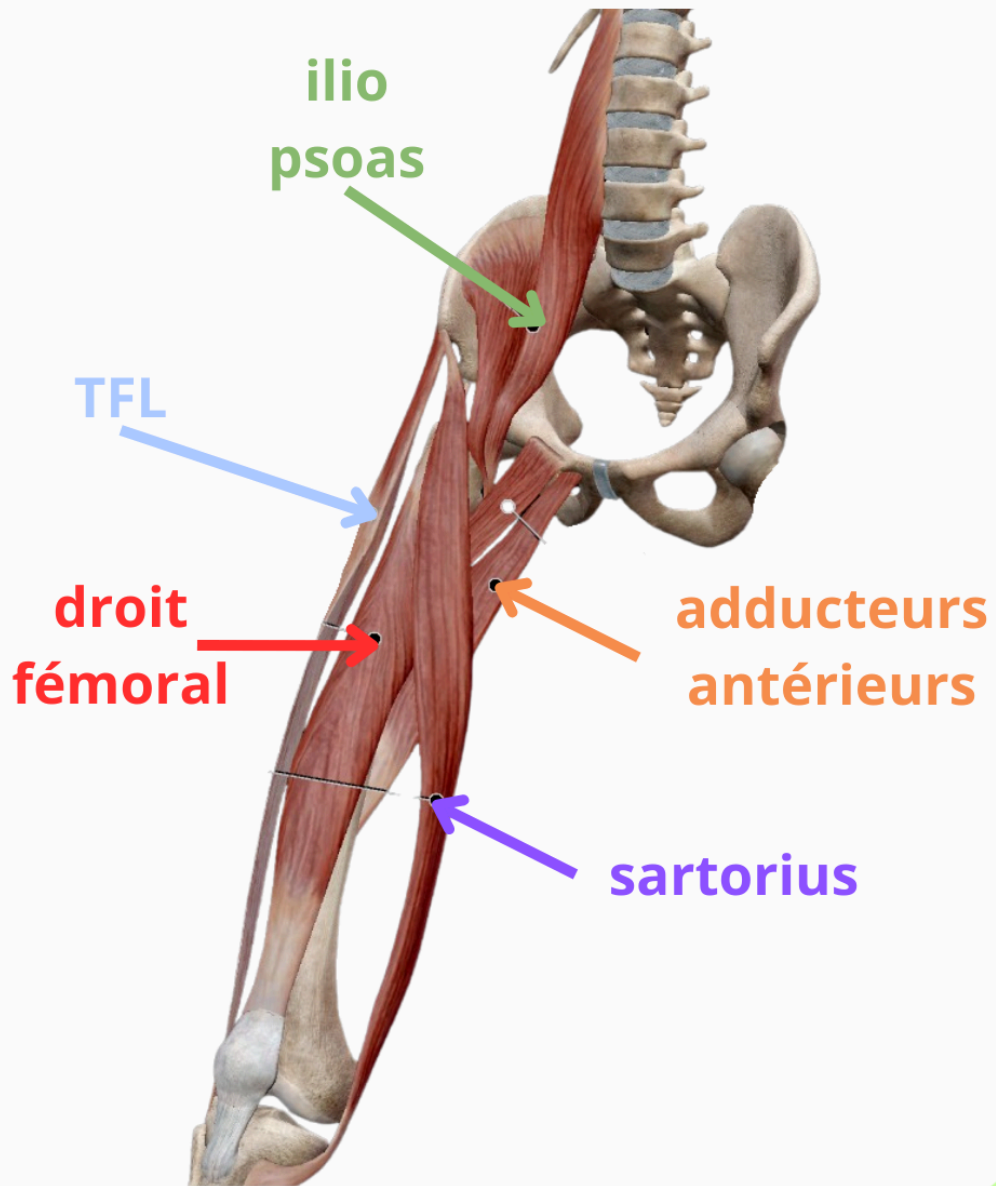
Les muscles de la hanche permettent les mouvements de flexion, extension, abduction, adduction et rotation externe. Chaque groupe musculaire est associé à des fonctions précises et souvent interdépendantes, influençant également l'orientation du bassin. Comprendre ces fonctions permet d'adapter les actions posturales en yoga pour plus de stabilité et de sécurité articulaire, en particulier au niveau lombaire.

## A retenir

- Le muscle principal de la flexion de hanche est l'iliopsoas. Il est soutenu par le droit fémoral, le sartorius, le tenseur du fascia lata et certains adducteurs antérieurs (pectiné, gracile)
- Les principaux extenseurs de hanche sont le grand fessier et les ischio-jambiers (= biceps fémoral, semi tendineux et semi membraneux). Le grand adducteur agit aussi comme extenseur
- Le moyen fessier est le principal abducteur de hanche, stabilisant le bassin dans le plan frontal. Le tenseur du fascia lata soutient l'abduction
- Les muscles adducteurs ramènent la cuisse vers l'axe médian. Leur fonction secondaire dépend de leur orientation (fléchisseurs ou extenseurs)
- Les muscles pelvi-trochantériens sont des rotateurs externes et stabilisateurs profonds de l'articulation coxo-fémorale

## Sur le tapis ...

- Insister sur l'activation de l'iliopsoas et des fléchisseurs dans les postures demandant la montée du genou ou une flexion de hanche (ex. : Navasana)
- Activer les extenseurs de hanche et rétroverseurs du bassin pour éviter les compensations par le bas du dos dans les postures en extension (ex. : Anjaneyasana)
- Travailler la stabilité latérale du bassin grâce au renforcement du moyen fessier dans les postures unipodales (ex. : Virabhadrasana III)
- Exploiter la co-activation des adducteurs et abducteurs pour stabiliser les appuis dans les postures debout larges (ex. : Prasarita Padottanasana)
- Cibler l'activation ou l'étirement des pelvi-trochantériens pour développer la rotation externe contrôlée (ex. : Ardha Baddha Padmottanasana)



ilio  
psoas

TFL

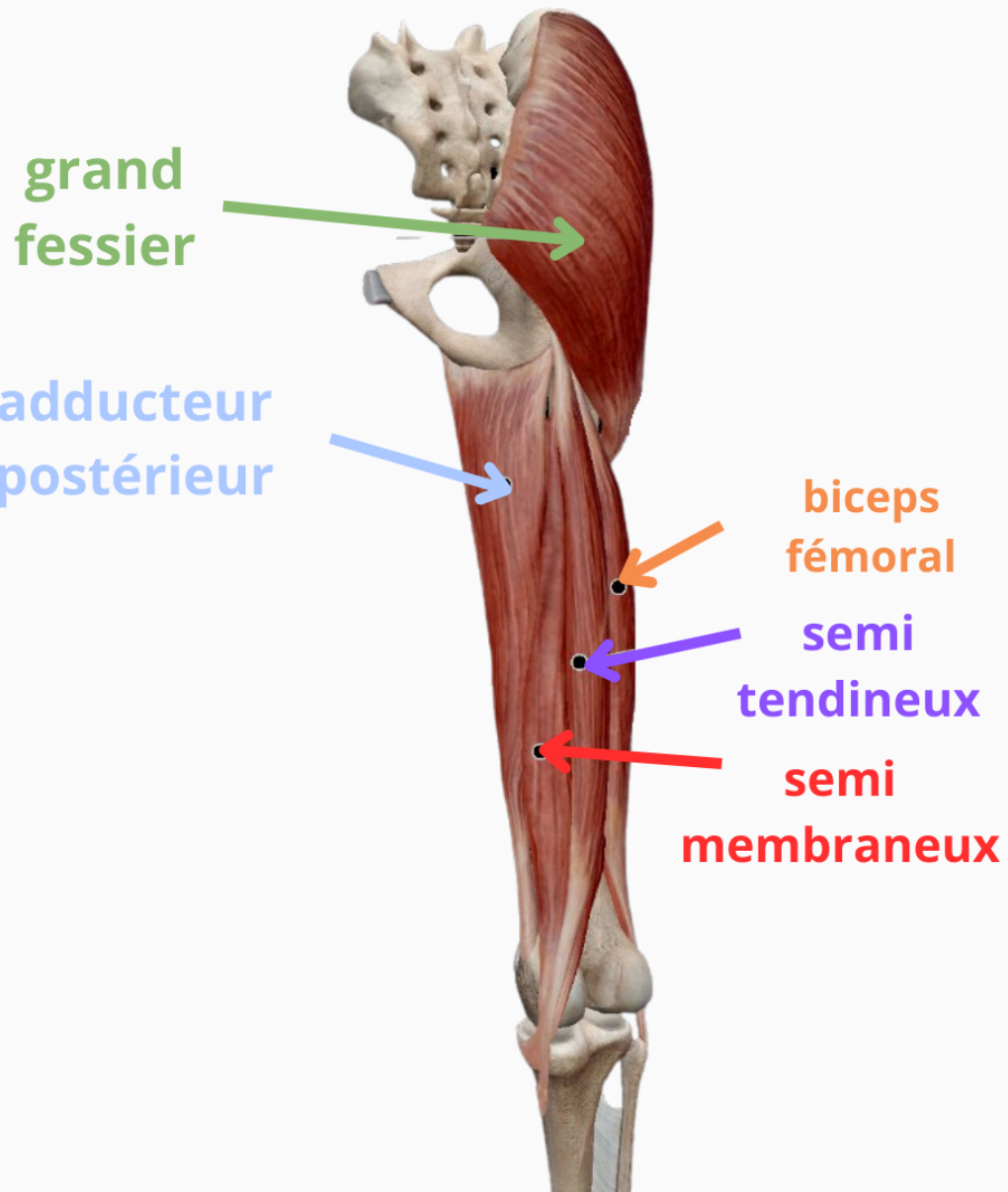
droit  
fémoral

adducteurs  
antérieurs

sartorius

flexisseurs hanche

marie  
lecuyer



extenseurs hanche



### 3- Le genou

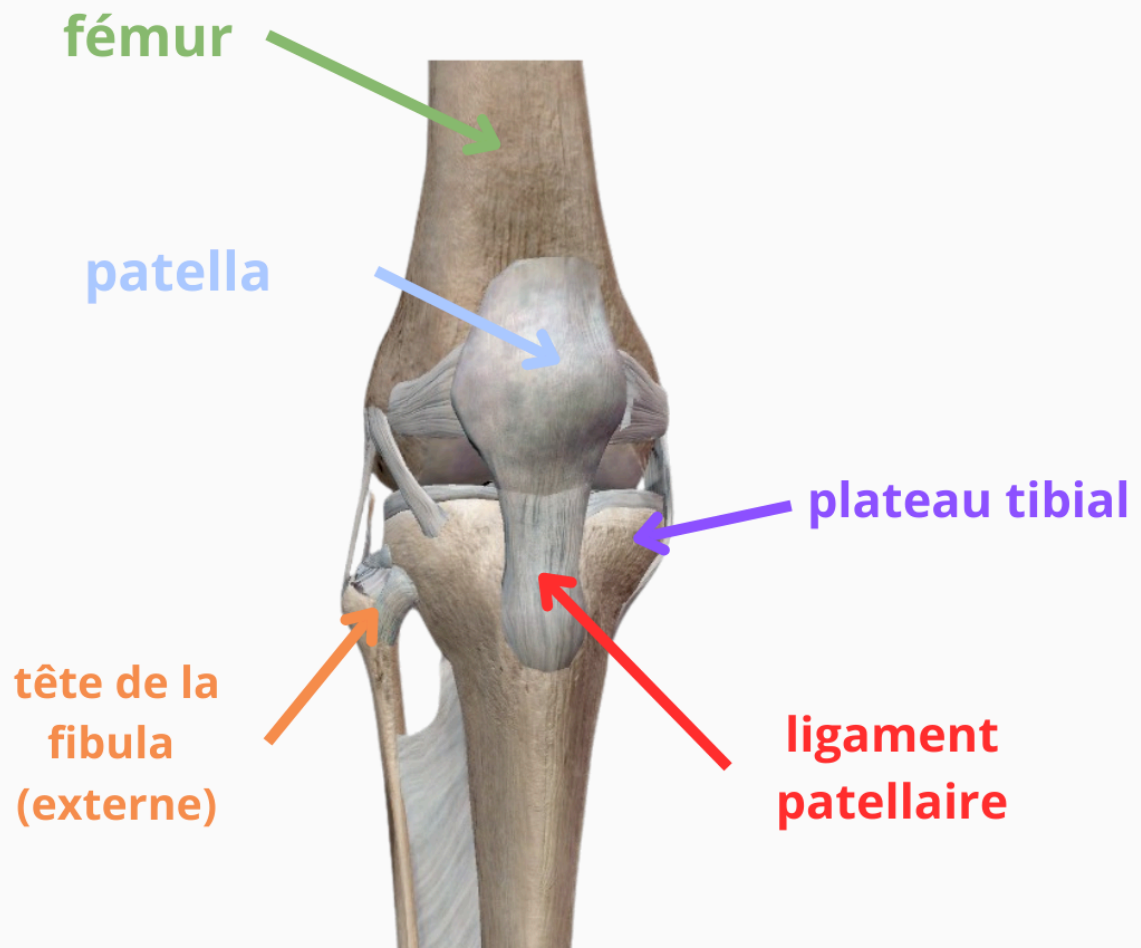
L'articulation du genou relie le fémur, le tibia et la patella. Elle comprend deux articulations principales : fémoro-tibiale et fémoro-patellaire, encapsulées dans une capsule articulaire renforcée par des ligaments. Cette articulation supporte d'importantes contraintes mécaniques et sa stabilité dépend à la fois de structures passives (ligaments, ménisques) et actives (muscles, tendons). Deux groupes musculaires la mobilisent principalement : les extenseurs (quadriceps) à l'avant et les fléchisseurs (ischio-jambiers, sartorius, gracile, gastrocnémiens) à l'arrière et à l'intérieur.

### A retenir

- Le genou est composé de trois os : fémur, tibia et patella
- Deux articulations : fémoro-tibiale (portante) et fémoro-patellaire (glissante)
- Les ligaments latéraux et croisés assurent la stabilité passive
- Le quadriceps est le seul muscle extenseur ; les fléchisseurs incluent les ischio-jambiers, le sartorius, le gracile et les gastrocnémiens
- La stabilité active dépend de l'engagement musculaire, notamment en flexion où le genou devient plus vulnérable

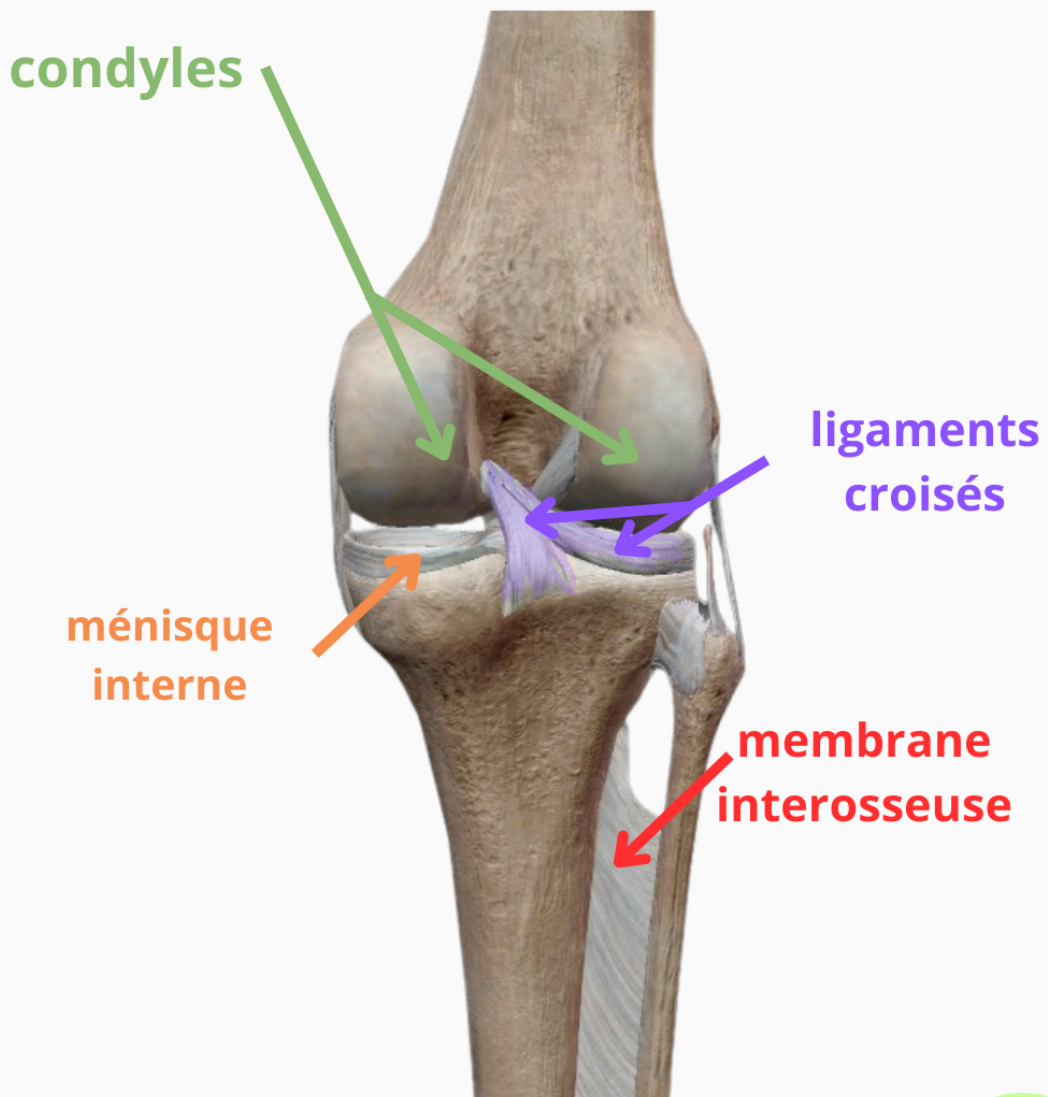
### Sur le tapis...

- Enseigner systématiquement l'alignement fémur-tibia dans les postures de flexion ou d'appui
- Renforcer activement les muscles stabilisateurs via des postures d'équilibre sur jambe fléchie ( = le genou y est moins stable )
- Proposer des exercices d'activation du quadriceps pour verrouiller le genou et sécuriser les extensions
- Éviter les hyperextensions chez les personnes hyperlaxes et enseigner la neutralité articulaire
- Sensibiliser aux points de compression et vulnérabilités : patella, ménisques, patte d'oie, bandelette ilio-tibiale



genou vue antérieure

marie  
lecuyer



genou vue postérieure



## 4- Cheville et Pied

L'anatomie et la biomécanique du pied révèlent sa structure complexe et ses fonctions essentielles dans l'adaptation, l'équilibre et le mouvement. Le pied est divisé en trois zones principales : l'arrière-pied, le médio-pied et l'avant-pied, chacun constitué de nombreux os articulés entre eux, soutenus par un système musculaire précis. Ces structures permettent des mouvements comme la flexion dorsale et plantaire, la pronation, la supination, ainsi que l'absorption et la redistribution des charges corporelles.

### A retenir

- Le pied contient 26 os répartis en trois zones : arrière-pied (talus, calcanéum), médio-pied (naviculaire, cuboïde, cunéiformes), avant-pied (métatarsiens et phalanges)
- L'articulation principale de la cheville est la tibio-talo-fibulaire, responsable de la flexion dorsale et plantaire
- L'articulation calcanééo-talienne apporte de la souplesse à l'arrière-pied, tandis que l'articulation transverse du tarse permet la pronation et la supination
- Le triceps sural (mollet) assure la flexion plantaire ; les muscles de la loge antérieure permettent la flexion dorsale
- Les muscles fibulaires latéraux stabilisent la cheville et protègent contre les entorses

### Sur le tapis ...

- Insister sur les points d'appui au sol pour éveiller la conscience des arches plantaires
- Proposer des exercices de mobilisation fine des orteils pour améliorer la proprioception et l'équilibre
- Intégrer des postures qui sollicitent la flexion dorsale et plantaire pour renforcer les chaînes musculaires antérieure et postérieure
- Travailler les mouvements d'inversion et d'éversion modérés pour renforcer les muscles stabilisateurs latéraux
- Utiliser des variations debout ou en appui unipodal pour entraîner l'adaptabilité musculaire et articulaire du pied

